Tierärztl Prax 1995; 23: 481–8
F. K. Schattauer Verlagsgesellschaft mbH, Stuttgart – New York

Sonographische Diagnostik (B-mode-Verfahren) am Auge des Pferdes*

Teil I: Methodik und Normalbefunde

E.M. Mettenleiter

Aus der Tierklinik Kerken (Leitende Tierärzte: Dr. G. Böckenhoff und Dr. M. Becker) in Wachtendonk

Schlüsselwörter: Pferd – Auge – Sonographie – darstellbare Strukturen – Biometrie

Zusammenfassung: In dieser Arbeit wird die normale Sonoanatomie des Pferdeauges vorgestellt und die biometrischen Meßwerte von 30 gesunden Augen entlang ihrer optischen Achse angegeben. Zum Einsatz kam das Ultraschallsystem Philips Diagnost R 1200 in Verbindung mit einem 5-MHz-Linearschallkopf (B-Mode-Technik).
Mit Hilfe dieser Geräteausstattung ist es möglich, am unveränderten Pferdeauge Kornea, vordere Augenkammer, Traubenkörner, Ziliarkörper, Iris, Linse, Glaskörperraum, Bulbuswand (Retina, Chorioidea, Sklera) und auch retrobulbäre Strukturen (Nervus opticus, äußere Augenmuskeln, orbitales Fettgewebe, knöcherne Orbita) darzustellen und zu vermessen.
Die echographische Augenuntersuchung bietet vor allem bei Erkrankungen, in deren Verlauf die visuelle Untersuchung des gesamten Auges aufgrund von Trübungen des lichtbrechenden Systems oder nach artifiziellem Lidverschluß nicht durchführbar ist, wichtige Informationen über die inneren Augenstrukturen. Die biometrische Vermessung von Bulbusdimensionen bietet die Möglichkeit, sogenannte Normwerte für das Pferdeauge zu schaffen, mit denen Untersucher, die wohl meist am veränderten Auge diagnostizieren, ihre selbst gemessenen Werte vergleichen können. Krankheitsverlauf oder Therapieerfolg sind sowohl anhand der erhobenen Meßdaten als auch anhand der dokumentierten Ultraschallbilder objektiv überprüfbar.

Key words: Horse – Eye – Ultrasonography – Identifiable structures – Biometry

Summary: Sonographic diagnostic procedure (B-mode technique) for examination of the horse eye. Part 1: Method and normal findings.
In this presentation, normal sonoanatomy of the horse eye will be introduced and biometrical data of 30 healthy eyes along optical axis will be presented. We used the ultrasound system Philips Diagnost R 1200 in connection with a 5 MHz linear transducer.
With this equipment it is possible to visualize and measure at the unaltered eye the cornea, the anterior chamber of the eye, ciliary body, iris, lens, vitreous body, wall of the posterior globe (retina, choroid, sclera) and retrobulbar structures (optical nerve, retrobulbar muscles, orbital fat pad, bony orbita).
The echographical examination of the eye yields important information about inner structures of the eye, especially in diseases where a visual examination of the whole eye is impossible due to opacity of the optical system or after artificial eyelid closure. Biometrical measurements of the bulbus dimensions give the possibility to accumulate so-called standard values for the horse eye, which examiners who mostly are confronted with altered eyes can use and compare to their own measurements. The course of disease or success of therapy can then be evaluated objectively using the measurements and ultrasonic pictures.

Pferd

* Teilweise vorgetragen anläßlich des 18. Dreiländertreffens »Ultraschalldiagnostik 94« am 26.–29. Oktober 1994 in Basel und der 5. Tagung der F.V.O. am 24.–25. Juni 1995 in Luxemburg.

Einleitung und Literaturüberblick

Die Durchführung der sonographischen Untersuchung am Pferdeauge wird bis jetzt nur in wenigen Arbeiten erwähnt, während diese Untersuchungsmethode in der humanmedizinischen Ophthalmologie und auch am Kleintierauge schon seit längerer Zeit routinemäßig als diagnostisches Hilfsmittel angewendet wird. Dabei kommt der A-mode-Technik größere Bedeutung bei der Biometrie des Auges zu, während die B-mode-Technik meist bei der Diagnostik des inneren Auges und retrobulbärer Strukturen zum Einsatz kommt.
In der humanmedizinischen Literatur erschien bereits 1956 die erste Arbeit, die sich mit ophthalmologischer Ultraschalldiagnostik befaßte: Den Autoren G. H. Mundt und W. F. Hughes (1956) gelang es mit einiger Sicherheit, intraokulare Tumoren aufzuspüren. Im Jahre 1959 berichteten Oksala und Lethinen (1959, 1961) in mehreren Arbeiten über den Einsatz der ophthalmologischen A-Bild-Diagnostik, bei der die akustischen Grenzflächen in einem eindimensionalen Bild wiedergegeben werden. Diese Technik wurde vor allem zur Orbitadiagnostik und zur Bulbusvermessung weiterentwickelt (8, 22, 23, 41). Etwa zur selben Zeit berichteten G. Baum und J. Greenwood (1958) über ein zweidimensionales B-Bild-System für die Augendiagnostik. Sie nannten ihr Gerät »Ultraschallgeführte Spaltlampe«, welches als Vorläufer der heutigen B-Bild-Ophthalmologiegeräte angesehen werden kann. Seit den siebziger Jahren begann man dann routinemäßig das Auge mittels der B-mode-Technik zu untersuchen. Heutzutage wird in der Humanmedizin mit kombinierten Geräten (A-mode und B-mode) gearbeitet. In neuer Zeit werden auch Blutflußmessungen und farbkodierte Dopplerdarstellungen der Orbitagefäße durchgeführt (49).
In der Pferdemedizin hat sich die Technik der Ultraschalldiagnostik mittlerweile in einem solchen Maße etabliert, daß fast jeder spezialisierte Pferdepraktiker über ein Sonographiegerät verfügt, mit dem er meist gynäkologische, internistische oder orthopädische Probleme untersucht. Über die echographische Diagnostik in diesen Bereichen wurden in den letzten Jahren zahlreiche Arbeiten veröffentlicht. Demgegenüber findet man nur sehr wenige Angaben über die Anwendung der Ultraschalltechnik am Auge des Pferdes:
Rubin und Koch (1968) berichteten über den sonographischen Nachweis einer Linsenluxation und Netzhautablösung bei einem Pony mit getrübter Kornea mittels A-mode-Technik. Weiterhin verfolgten sie mittels echographischer Untersuchung die Resorption einer Katarakt bei einem Warmblutpferd. Rogers et al. (1986) untersuchten 95 exstirpierte Leichenaugen des Pferdes mittels der B-mode-Technik im Wasserbad und nahmen hierbei genaue Messungen der Augenparameter entlang der optischen Achse sowie des vertikalen Augendurchmessers vor. Freestone et al. (1989) berichteten über den Nachweis eines retrobulbären Karzinoms bei einer achtjährigen Araberstute mit Hilfe der B-mode-Technik. Eine Übersicht über die Anwendung der Ultraschalltechnik am Auge des Pferdes mit Fallbeispielen wurde von Miller (1990) erbracht. Riis et al. (1990) konnten über den sonographischen Nachweis eines Medulloepithelioms des Ziliarkörpers bei einem vierjährigen Hengst berichten. Kähn (1991) nutzte unter anderem die sonographische Messung des Augendurchmessers beim Pferdefetus zur Bestimmung der Graviditätsdauer. Von Jurrat (1993) wurden umfangreiche echographische Untersuchungen und Messungen am Pferdeauge durchgeführt und hierbei auch verschiedene Gerätetypen getestet. Boyed (1994) stellte in einem Vortrag und Brazil (1994) in einem Poster die sonographische Augendiagnostik für den Pferdepraktiker vor.
Die meisten Berichte über die Anwendung der Ultraschalldiagnostik in der tiermedizinischen Literatur finden sich jedoch auf dem Kleintiersektor. So berichteten Rubin und Koch (1968) als erste über den Einsatz des A-mode-Ultraschallverfahrens bei der Diagnostik von Linsenluxationen und Netzhautablösungen. Nach einer etwas längeren Pause folgten dann mehrere Arbeiten, die sich mit der Biometrie des Hundeauges (9, 11, 21, 30, 36, 37, 50) und auch mit der sonographischen Darstellung von intraokularen (1, 14, 26, 32) und retrobulbären Erkrankungen (31) auseinandersetzten. Außerdem existieren einige Publikationen, die einen Überblick über die sonographische Augendiagnostik beim Kleintier bieten (4, 15, 16, 19, 25).

Methode der sonographischen Untersuchung am Auge des Pferdes

In der Tierklinik Kerken führen wir seit zirka zwei Jahren, in Zusammenarbeit mit dem humanmedizinischen Zentrum für Augenheilkunde des Universitätsklinikums Essen, sonographische Untersuchungen am Auge des Pferdes durch. Wir arbeiten hier mit dem Ultraschallsystem Philips Diagnost R 1200 in Verbindung mit einem 5-MHz-Transducer. Zur Befunddokumentation steht uns ein Video Graphic Printer (Fa. Mitsubishi) zur Verfügung.
Die Pferde werden zur Augenuntersuchung in einen Untersuchungsstand gebracht, wo sie gut fixiert werden können. Im Anschluß an die klinische und ophthalmoskopische Diagnostik wird das Auge sonographisch untersucht (Abb.1). Dazu kann der saubere, desinfizierte Schallkopf entweder auf das geschlossene Lid oder, nach vorhergehender Oberflächenanästhesie, auch vorsichtig direkt auf die Kornea aufgesetzt werden (Abb. 2). Die meisten handelsüblichen Kontaktgels sind wasserlöslich und nicht reizend und können somit problemlos am Auge verwendet werden.
Fast alle Pferde tolerieren die Ultraschalluntersuchung problemlos. Von Vorteil ist sicherlich, das Pferd zu sedieren und eine Oberflächenanästhesie am Auge durchzuführen. Bei sehr empfindlichen Patienten oder bei schmerzhaften Augenerkrankungen (z. B. nach Traumen) sollte neben der Sedation auch noch ein aurikulopalpebraler Nervenblock durchgeführt werden. Hierzu werden zirka 3-5 ml eines 2%igen Lokalanästhetikums subkutan am höchsten Punkt des Arcus zygomaticus injiziert.
Die Untersuchung der vorderen Augenabschnitte (Kornea, vordere Augenkammer, Iris, Ziliarkörper, vorderer Linsenanteil) muß, aufgrund der schlechten schallkopfnahen Auflösung, in Verbindung mit einer Vorlaufstrecke erfolgen. Man kann hier ein kommerziell hergestelltes Silikonkissen, wie es z. B. in der Sehnen- und Gelenkdiagnostik Anwendung findet, einsetzen oder einen mit Wasser oder Kontaktgel gefüllten Untersuchungshandschuh benutzen (Abb. 3a und b). Zur Untersuchung des hinteren Bulbusbereiches (Linse, Glaskörper, Augenhin-

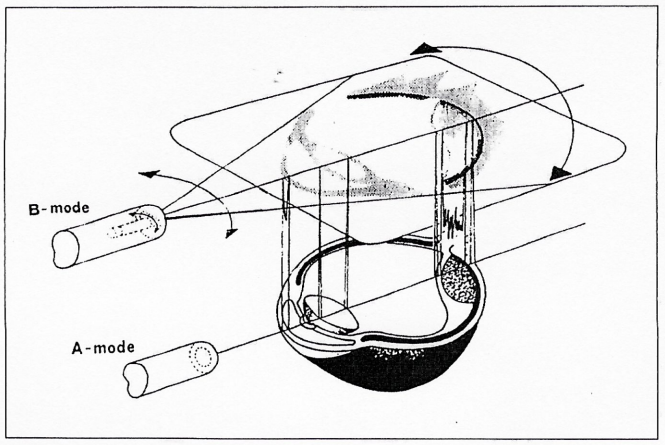

Abb. 1 Schematische Darstellung der sonographischen Augenuntersuchung mittels A-mode- und B-mode-Verfahren (nach Guthoff, 1988).

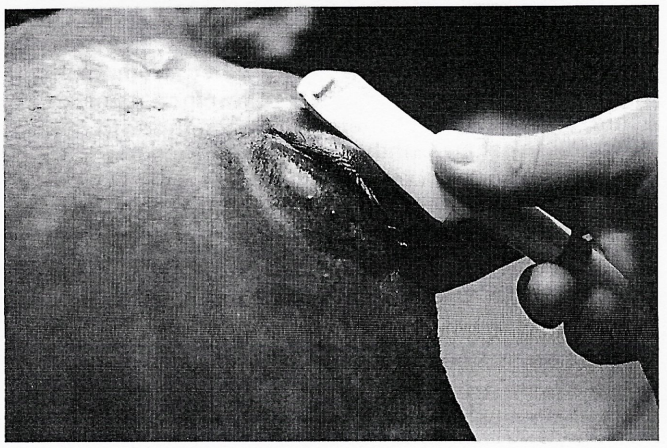

Abb 2 Sonographische Untersuchung am Auge des Pferdes. Direkte Ankopplung des Schallkopfes auf dem Augenlid.

tergrund) und retrobulbärer Strukturen ist der Schallkopf direkt auf das Auge zu positionieren. Wie immer in der Echographie wird in horizontaler und vertikaler Untersuchungsrichtung untersucht. Mit Vorteil werden beide Augen geschallt, auch wenn nur das eine verändert ist. Das gesunde Auge dient dabei als Referenz für Größe, Form und Binnenstruktur (4). Bei der Biometrie des Auges ist streng darauf zu achten, daß durch den aufgesetzten Schallkopf keine Kompression des Bulbus entstehen kann (36, 50).

Nach Abschluß der Ultraschalluntersuchung wird überflüssiges Gel sorgfältig von den Augen gewischt.

Bei 30 unveränderten Augen erwachsener Warmblutpferde führten wir mit Hilfe der in das Ultraschallgerät eingebauten Meßeinrichtung Distanzmessungen entlang der optischen Achse des Auges durch. Die Ergebnisse dieser Dickenbestimmungen sind in Tabelle 1 im Vergleich zu den sonographischen Messungen von Rogers et al. (1986) und Jurrat (1993) dargestellt.

Die Distanz der Vorderkammertiefe wurde bei unseren Messungen zwischen dem Scheitelpunkt der hinteren Korneaseite und der Linsenvorderfläche gemessen. Der Abstand zwischen dem höchsten Punkt der Vorderfläche und dem tiefsten Punkt der Linsenhinterfläche ergab das Maß für die Linsendicke. Der axiale Meßwert des Glaskörpers ergab sich zwischen dem tiefsten Punkt der Linsenrückseite und der inneren Grenze der Bulbuswand-

Tab. 1 Vergleich der biometrischen Meßwerte (B-mode) an 30 Pferdeaugen in Millimeter (in vivo) mit den Ergebnissen von Jurrat (1993) (in vitro und in vivo) und Rogers et al. (1986) (in vitro).

Augenstruktur	* n = 30	Jurrat n = 67	Rogers et al. n = 95
Kornea	1– 2	1– 2	1,5– 3,7
vordere Augenkammer	4– 7	3–10	1,1– 6,6
Iris	–	–	1,4– 4,8
Ziliarkörper	–	–	1,6– 7,6
Linse	10–12	9–14	9,1–16,0
Glaskörper	18–23	16–27	14,0–22,8
Bulbuswand	2– 3	–	1,2– 3,4
Axis bulbi	37–43	30–48	34,6–45,0

* eigene Untersuchungen

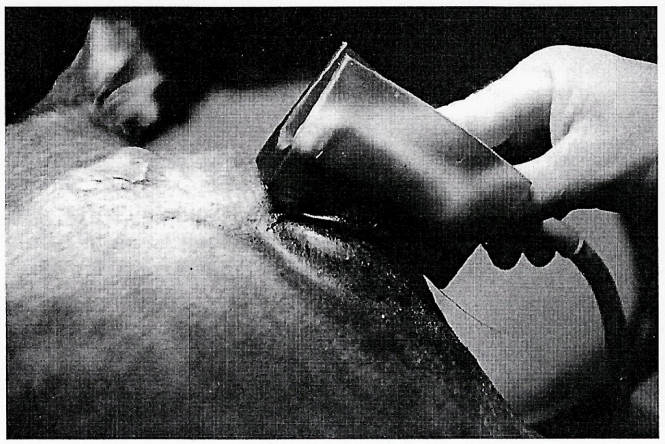

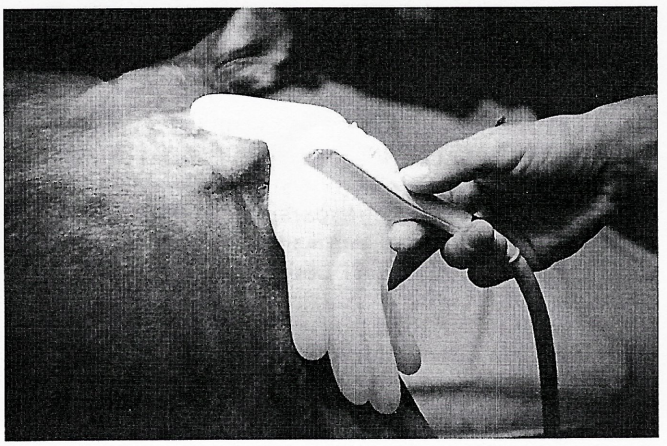

Abb. 3a und 3b Als Vorlaufstrecke kann ein kommerziell hergestelltes Silikonkissen oder ein mit Wasser oder Kontaktgel gefüllter Untersuchungshandschuh dienen.

schichten. Die Bulbuswand ist zwischen dem anechogenen Glaskörper und der dünnen anechogenen Linie des Tenonschen Raumes gut abgrenzbar. Da sich das Maß der Korneadicke im Grenzbereich der Meßeinrichtung unseres Ultraschallgerätes befindet, kann dieser Wert nur als Näherungswert angegeben werden. Eine genaue Dickenmessung dieser Struktur erfordert den Einsatz von hochauflösenden Spezialgeräten.

Darstellbare Strukturen und ihr normales sonographisches Bild

Am unveränderten Pferdeauge können folgende Strukturen sonographisch dargestellt, abgegrenzt und vermessen werden (Abb. 4):

- Kornea
- vordere Augenkammer
- Iris
- Traubenkörner
- Ziliarkörper
- Linse
- Glaskörper
- Bulbuswand (Retina, Chorioidea, Sklera)
- retrobulbäre Strukturen (Nervus opticus, äußere Augenmuskeln, orbitales Fettgewebe)
- knöcherne Orbita

Im Teil I dieser Arbeit soll das physiologische sonographische Bild dieser Augenstrukturen vorgestellt und erklärt werden. Im Teil II (in der nächsten Ausgabe) werden einige echographisch darstellbare Augenveränderungen besprochen.

Die **Kornea** ist nur bei Verwendung einer Vorlaufstrecke im Ultraschallbild sichtbar. Sie stellt sich als eine durch zwei akustische Grenzflächen definierte Struktur mit einer Dicke von 1–2 mm dar. Eine genaue Dickenmessung erfordert jedoch, wie gesagt, den Einsatz spezieller hochauflösender A-mode-Geräte. Diese Untersuchung wird in der Humanmedizin bei der Planung refraktiver Operationen benötigt (Abb. 5).

Die **Vorderkammer** muß bei sehr geringem Auflagedruck geschallt und vermessen werden, da sie bei etwas größerem Auflagedruck sehr leicht deformiert wird und dann auf dem Bildschirm kaum mehr sichtbar ist. Im Schnittbild stellt sie sich als eine völlig anechogene, konvexe Höhle dar, die etwa einen axialen Durchmesser von 4–7 mm besitzt.

Der Ziliarkörper des Pferdes kann sehr gut beidseits der Linse als mäßig echogener, dreieckiger bis rundlicher Bezirk aufgefunden werden, im Gegensatz zum Auge des Menschen, wo seine Darstellbarkeit bereits als pathologischer Befund gewertet wird (24). Auch die bei manchen Pferden sehr großen, rundlichen Traubenkörner können gut als mäßig echogene Kugeln im sonographischen Bild erkannt werden und dürfen nicht mit Fremdkörpern oder Ähnlichem verwechselt werden (Abb. 6).

Die **Iris** bildet sich als schmale, mittelgradig echogene, halbkreisförmig gebogene Kontur auf dem Monitor ab. In ihrer Mitte ist die **Pupille** ausgespart.

Eine klare **Linse** stellt sich als akustisch leere, im axialen Schnitt ellipsenförmige Struktur dar. Der vordere Linsen-

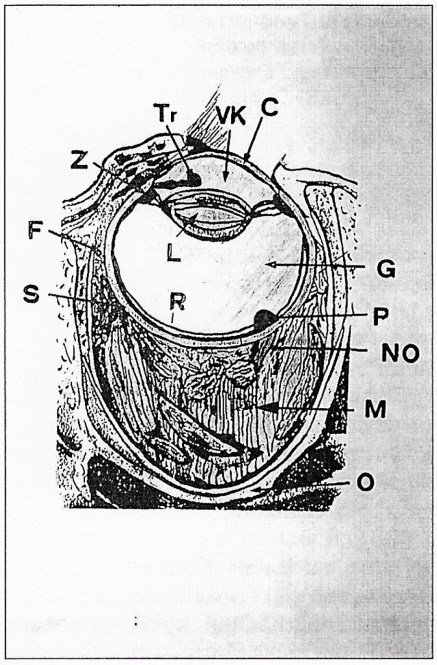

Abb. 4 Transversalschnitt durch ein Pferdeauge (sonographisch relevante Strukturen sind bezeichnet).
C Kornea; F retrobulbäres Fettgewebe; G Glaskörper; L Linse; M äußere Augenmuskeln; NO Nervus opticus; O Orbita; P Papille des Sehnerven; R Retina; S Sklera; Tr Traubenkörner; VK vordere Augenkammer; Z Ziliarkörper mit Zonulafasern.

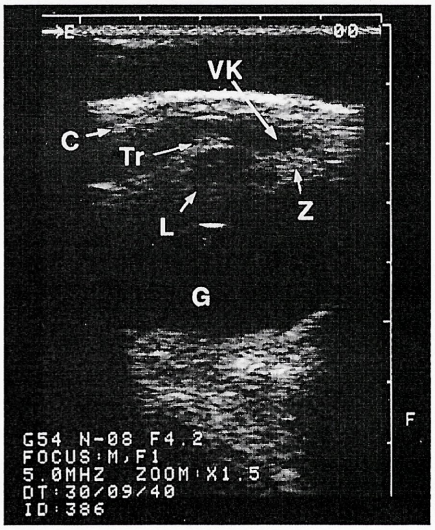

Abb. 5 Normales sonographisches Bild vom Pferdeauge; mit Vorlaufstrecke.
C Kornea; G Glaskörper; L Linse; Tr Traubenkorn; VK vordere Augenkammer, Z Ziliarkörper.

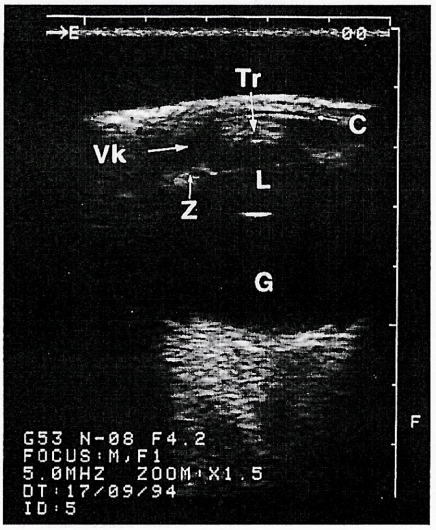

Abb. 6 Echographisches Bild eines gesunden Pferdeauges mit sehr großem Traubenkorn; mit Vorlaufstrecke.
C Kornea; G Glaskörper; L Linse; Tr Traubenkorn; VK vordere Augenkammer; Z Ziliarkörper.

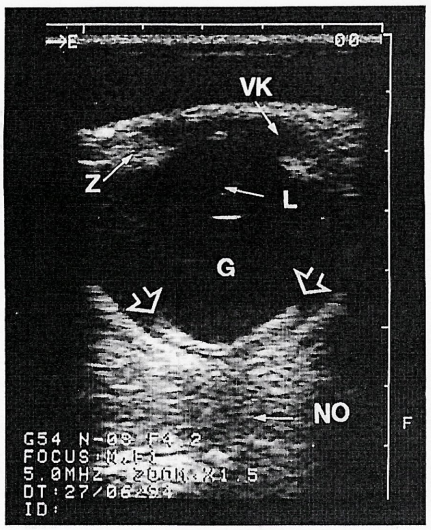

Abb. 7 Deutliche Verzeichnung des Augenhintergrundes; mit Vorlaufstrecke. L Linse; G Glaskörper; NO Nervus opticus; VK vordere Augenkammer; Z Ziliarkörper; die offenen Pfeile zeigen auf die Verzeichnung.

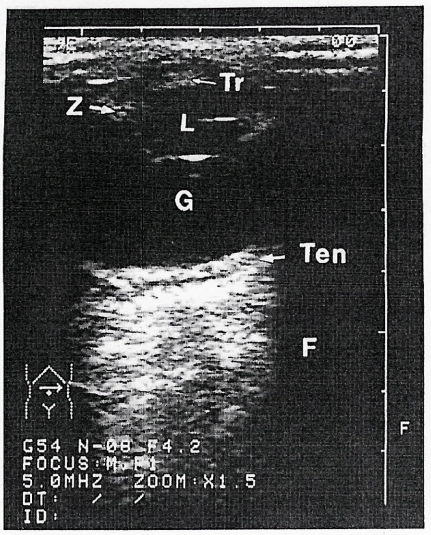

Abb. 8a Pferdeauge mit gut sichtbarem Tenonschen Raum; ohne Vorlaufstrecke. L Linse, G Glaskörper; F retrobulbäres Fettgewebe; Tr Traubenkorn; Ten Tenonscher Raum; Z Ziliarkörper.

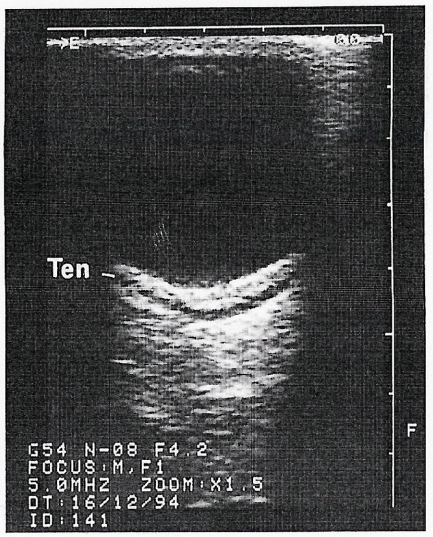

Abb. 8b Bei diesem sonographischen Bild ist der Tenonsche Raum etwas verbreitert und deshalb sehr deutlich sichtbar. Ten Tenonscher Raum.

pol kann aufgrund des vorgelagerten Irisdiaphragmas besser aufgefunden werden als die Linsenhinterfläche, welche beim gesunden Pferdeauge als stark echogener Fleck am höchsten Punkt der Linsenkrümmung erkannt werden kann. Ihr axialer Durchmesser lag bei unseren Messungen bei ca. 10–12 mm. Hinter der Linse kommt es im sonographischen Bild zu einer **Verzeichnung** des Augenhintergrundes, da der Schall durch das Linsenstroma schneller geleitet wird als durch den Glaskörperraum (Abb. 7). Zur Vermeidung dieser störenden Artefakte sollte deshalb bei der Untersuchung des Auges eine Richtung gewählt werden, die die Linse nicht in das Schallfeld miteinbezieht.

Der **Glaskörperraum** besteht zu über 90% aus Wasser. Sein dreidimensionales kollagenes Fasergerüst wird von Hyaluronsäuremolekülen ausgefüllt. Dieser Aufbau bietet normalerweise keine für den diagnostischen Ultraschall darstellbaren akustischen Grenzflächen und bleibt deshalb signalfrei.

Die **Bulbuswand** ist als die am stärksten reflektierende Struktur des Untersuchungsgebietes definiert. Die sonographische Auftrennung dieser Wand in ihre drei Bestandteile ist jedoch wiederum nur mit Spezialgeräten möglich. Eine Vermessung der Bulbuswandstärke kann jedoch auch mit normalen Geräten recht zuverlässig erfolgen; sie beträgt beim gesunden Pferdeauge ca. 2–3 mm. Eine Verdickung dieser Wand ist Ausdruck der Entzündung einer oder aller Wandschichten oder kommt auch im Verlauf einer hypotoniebedingten Schrumpfung des Augapfels vor.

Die **Sklera** ist die am stärksten reflektierende Struktur der Bulbuswand. Ihre Abgrenzung zum Orbitalfett gelingt durch eine echoarme dünne Schicht, die als **Tenonscher Raum** bezeichnet wird (Abb. 8a und b). Dieser Raum stellt die Verbindung zwischen Skleraaußenfläche und dem übrigen Orbitainhalt dar. Er wird von elastischen Fasern überspannt, die mit zur Stabilisierung der Ruhelage des Bulbus beitragen, und hat die Funktion des Gelenkspalts eines Kugelgelenkes.

Im Gegensatz zu den sonographischen Untersuchungen am menschlichen Auge, wo bereits die echographische Darstellbarkeit dieser Schicht als pathologischer Befund gewertet wird (24), konnten wir ihn auch bei allen gesunden Pferdeaugen als schmalen signalfreien Streifen zwischen Sklera und Orbitalfettgewebe auffinden. Seine Verbreiterung weist u.a. auf eine Entzündung der Lederhaut hin.

Die Läppchenstruktur des **orbitalen Fettgewebes**, die durch die Bindegewebssepten gekennzeichnet ist, liefert die Grundlage akustischer Grenzflächen, so daß im echographischen Bild dieser Bereich als Zone hoher Reflektivität imponiert (Abb. 9).

Der **Nervus opticus** stellt sich als ein fast signalfreier Raum dar, der sich gut vom stark echogenen retrobulbären Fettgewebe abhebt. Auch die Papillenregion als Einmündungsstelle des Sehnervs in den Augapfel kann relativ sicher echographisch lokalisiert werden. Diese Landmarke ist eine wichtige Hilfe für die topographische Zuordnung von intraokularen Veränderungen (Abb. 10).

Bei manchen Tieren stellt sich die Optikuspapille als stark echogenes Areal am Augenhintergrund dar. Dieses Phänomen könnte für eine Verkalkung im Bereich dieser Papillenregion sprechen, die auch am menschlichen Auge beschrieben ist, aber meist zu keiner Funktionseinbuße (44) des Sehvermögens führt (Abb. 11).

Auch das Muskelgewebe der **äußeren Augenmuskeln** erscheint gegenüber dem umgebenden Fettgewebe und der Orbitawand deutlich echoärmer. Ihre Abgrenzung beruht auf der Tatsache, daß der Abstand der Muskelfasern unterhalb des sonographischen Auflösungsvermögens liegt. Wie auch der Optikusnerv stellen sich die einzelnen Muskelzüge deutlich echoärmer gegenüber dem um-

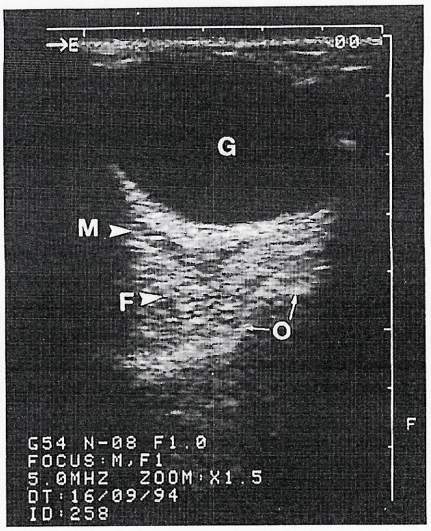

Abb. 9 Bei geringgradigem Kippen des Schallkopfes können die Augenmuskeln oder der Sehnerv verfolgt werden. F retrobulbäres Fettgewebe; G Glaskörper; M äußere Augenmuskeln; O Orbita.

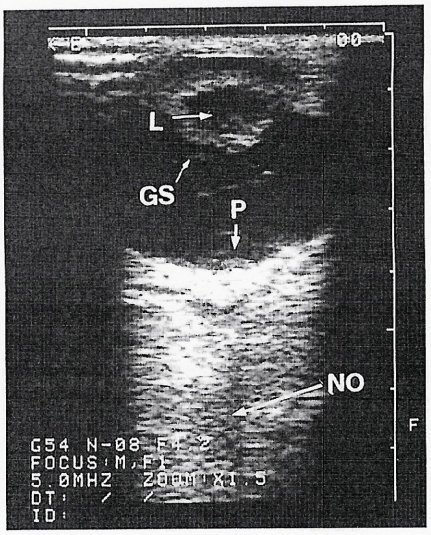

Abb. 10 Sonographisches Bild eines Pferdeauges mit deutlich sichtbarer Sehnervenpapille und getrübter Linse; ohne Vorlaufstrecke. L Linse; GS Glaskörperschlieren; P Papille; NO Nervus opticus.

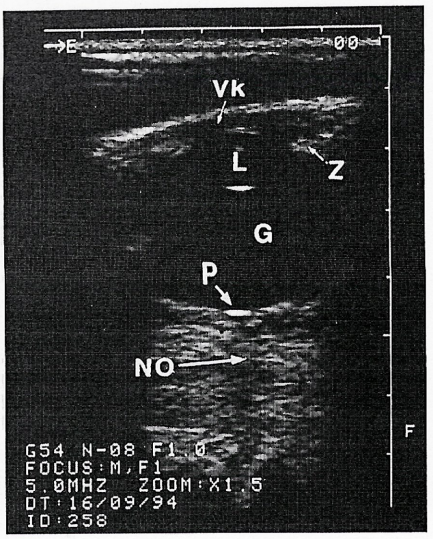

Abb. 11 Stark echogen erscheinende Sehnervenpapille (Druse); mit Vorlaufstrecke. L Linse; G Glaskörper; NO Nervus opticus; P Sehnervenpapille; VK vordere Augenkammer; Z Ziliarkörper.

gebenden Fettgewebe dar. Die genaue Zuordnung und Ausmessung der einzelnen Muskelbäuche ist jedoch sonographisch nur eingeschränkt möglich, so daß myogene Erkrankungen erst bei auffälliger Umfangsveränderung der Muskeln aufgefunden werden können (s. Abb. 9).

Die **Orbitawand** besteht aus einem knöchernen und einem periostalen Anteil. Physiologischerweise lassen sich beide Strukturen echographisch nicht voneinander trennen und führen als Einheit zu einer Totalreflexion des Ultraschalls, die als stark echogene Konturen mit Schallschatten auf dem Monitor imponieren. Da ihre Darstellung stark vom Einfallswinkel des Ultraschallstrahls abhängig ist, können Fissuren oder Frakturen der knöchernen Augenhöhle nur unsicher sonographisch aufgefunden werden.

Diskussion

Die Untersuchung des Pferdeauges besteht routinemäßig in der adspektorischen Untersuchung, der direkten oder eventuell indirekten Ophthalmoskopie und in der Entnahme von Tupfer- oder Biopsieproben. In spezialisierten Kliniken oder Universitäten werden als weitergehende Untersuchungsverfahren die Spaltlampenmikroskopie, die Fluoreszenzangiographie, die Tonometrie, die Elektroretinographie und die Retinophotographie durchgeführt, welche aber für die Praxis zu teuer sind oder deren technische Durchführung zu aufwendig ist. Unter Zuhilfenahme dieser Untersuchungstechniken können praktisch alle Strukturen des äußeren und inneren Auges eingehend untersucht und etwaige Veränderungen sicher erkannt werden. Die Grenze der meisten dieser diagnostischen Möglichkeiten ist jedoch erreicht, wenn der Einblick in das Auge durch Trübungen der lichtbrechenden Medien oder durch künstlich angelegte Hindernisse (Nickhautflap, artifizieller Lidverschluß) begrenzt wird. Lediglich die Tonometrie und die Elektroretinographie können dann indirekt über den inneren Zustand und die Funktionsfähigkeit des betroffenen Auges Auskunft geben.

Eine solche Lichtbarriere stellt beispielsweise schon eine ödemisierte und getrübte Kornea dar; auch Einlagerungen in die vordere Augenkammer (Hypopyon, Hyphäma), eine kataraktöse oder mit der Iris verklebte Linse und auch Glaskörpertrübungen oder -blutungen verhindern den Einblick auf tieferliegende Augenstrukturen. Gerade aber bei solchen Veränderungen wäre eine Aussage über den Zustand der inneren verdeckten Augenstrukturen von großer Wichtigkeit für eine richtige Krankheitseinschätzung und Therapieeinleitung.

Der retrobulbäre Raum und die Orbita sind mit keiner der genannten Techniken in befriedigendem Maße untersuchbar. Auf Erkrankungen in diesem Bereich kann nach Amman (1982) indirekt rückgeschlossen werden, etwa wenn der Bulbus über die normale Orbitabegrenzung hinaustritt (Exophthalmus). Lediglich die radiologische Bildwiedergabe kann bei manchen Fällen, eventuell mit Hilfe kontrastierender Flüssigkeiten, aufschlußreich für die Diagnostik sein. Ansonsten liefern dann nur noch sehr aufwendige und teure Diagnoseverfahren, wie die Computertomographie oder die Kernspintomographie, weitere bildgebende Informationen.

Demgegenüber steht dem Tierarzt mit der Ultraschalltechnik eine Untersuchungsmethode zur Verfügung, mit deren Hilfe auch das »getrübte Auge« und die retrobulbären Augenstrukturen optimal untersucht werden können (16). Ihre Anwendung kann schnell und unkompliziert erfolgen und ist außerdem relativ preiswert (17). Aufgrund ihres nicht invasiven und für den Patienten unschädlichen Charakters (2) kann eine sonographische Untersuchung am wachen oder sedierten Tier unter Ober-

flächenanästhesie beliebig oft durchgeführt werden. Da die echographische Untersuchung am bewegten Bild, im sogenannten Real-Time-Mode, verläuft, sind etwaige Strömungs- oder Bewegungsabläufe am inneren Auge direkt sichtbar. Dem Untersucher ist es möglich, Einblutungen, flottierende Glaskörperschlieren oder auch mit der Bulbusbewegung schwingende Membranstrukturen auf dem Monitor direkt zu verfolgen. Der Befund kann im Standbild ausgemessen und abgespeichert werden, so daß bei einer Nachuntersuchung Befundveränderungen bzw. Therapieerfolge sicher überprüft werden können. Liegen keine auffälligen Befunde vor, ist aus medizinisch-rechtlichen Gründen, analog der Humanmedizin, der Normalbefund zu dokumentieren (27).

In der Humanmedizin gehört die sonographische Augenuntersuchung schon seit längerer Zeit zu den routinemäßig angewendeten Untersuchungsverfahren und auch auf dem Gebiet der veterinärmedizinischen Ophthalmologie beim Kleintier hat sie stark an Bedeutung gewonnen. Die Anwendung der Echographie gliedert sich hier in zwei große Teilbereiche: die sogenannte Ultraschall-Biometrie und die Ultraschall-Diagnostik (30).

Die Biometrie (A-mode und B-mode) hilft bei der Vermessung der axialen Länge und vertikalen Breite des Bulbus und ihrer Teilstrecken. Sie findet ihre Anwendung sowohl präoperativ bei der Kunstlinsenimplantation als auch bei Augenerkrankungen, die mit Veränderungen der Bulbusdimension einhergehen, wie dies z.B. beim Glaukom, der Mikrophthalmie, Phthisis oder Atrophia bulbi der Fall ist. Wie für das menschliche Auge (8, 10) wurden auch schon für das Auge des Hundes standardisierte Richtwerte der Augenparameter publiziert (11, 30, 36).

In der Augendiagnostik findet v. a. das B-mode-Ultraschallverfahren seine Anwendung bei der Diagnose von Erkrankungen intraokularer und retrobulbärer Strukturen. Über die normale Sonoanatomie von Hunde- und Katzenaugen bzw. auch über das Erscheinungsbild ihrer Erkrankungen wurden ebenfalls schon einige Arbeiten veröffentlicht (18, 42, 43).

Demgegenüber finden sich in der Literatur nur wenige Angaben über den Einsatz der Sonographie am Pferdeauge (27, 33, 46).

Ziel unserer Studie war es, den Einsatz der Echographie am Pferdeauge zu überprüfen, das B-mode-Ultraschallbild von gesunden Augen erwachsener Pferde vorzustellen und die axiale Länge des Bulbus und ihre jeweiligen Teilstrecken an gesunden Augen in vivo zu vermessen.

Die Durchführung der sonographischen Augenuntersuchung wurde von fast allen Pferden in der angegebenen Weise recht gut toleriert und es konnten auch mit unserem praxisnahen »All-round«-Ultraschallgerät in Verbindung mit einem 5-MHz-Linearscanner befriedigende Untersuchungsergebnisse erzielt werden, obwohl man einräumen muß, daß der Einsatz von hochfrequenten Spezialgeräten eine genauere und differenziertere Diagnostik erlaubt.

Es konnte gezeigt werden, daß am unveränderten Pferdeauge mittels Sonographie die Kornea, die vordere Augenkammer, Iris mit Ziliarkörper, Traubenkörner, Linse, Glaskörper, Bulbuswand und auch retrobulbäre Strukturen (Nervus opticus, Augenmuskeln, retrobulbäres Fettgewebe) sicher abgegrenzt werden können. Dieses Ergebnis stimmt weitgehend mit den Arbeiten von Rogers et al. (1986), Miller (1990) und Jurrat (1993) überein. In keiner dieser Arbeiten wurde jedoch der Tenonsche Raum im sonographischen Bild dargestellt.

Auch unsere biometrisch erhobenen Meßwerte entlang der optischen Achse stimmen gut mit den Ergebnissen dieser Arbeitsgruppen überein. Die größere Schwankungsbreite der Werte bei Jurrat (1993) liegt wohl darin begründet, daß er in seine Meßgruppen neben Warmblutpferden sowohl Kleinpferde als auch Esel miteinbezog und sowohl am enukleierten Bulbus im Wasserbad als auch an lebenden Tieren untersuchte. Der Augentonus vermindert sich aber post mortem sehr schnell, was dann zu Veränderungen der Bulbusdimensionen führt. Außerdem ist das lebende Auge in der Orbita durch die extraorbitalen Augenmuskeln verspannt. Auch diese Kräfte entfallen beim exstirpierten Auge. Auch die von Rogers et al. (1986) ermittelten Daten bewegen sich im Bereich unserer Messungen, obwohl diese Arbeitsgruppe ausschließlich isolierte Leichenaugen im Wasserbad verwendete. Sie verglich die sonographisch gefundenen Meßwerte mit den Messungen, die sie am anschließend eingefrorenen Bulbus mittels Schieblehre ermittelte und fand keine signifikanten Unterschiede vor und nach dem Gefrieren.

In der Humanophthalmologie liefert die Ultraschalltechnik entscheidende Grundlagen für die Durchführung mikrochirurgischer Maßnahmen. Auf dem Gebiet der Kataraktchirurgie findet vor allem die A-mode-Ultraschallbiometrie in der präoperativen Diagnostik und postoperativen Überwachung ihre routinemäßige Anwendung. Hier gilt es sogar als Kunstfehler, ohne präoperative biometrische Vermessung des Auges eine Kunstlinse zu implantieren (38). Für die Indikationsstellung von glaskörperchirurgischen Maßnahmen dient die Ultraschalltechnik als wichtige Entscheidungshilfe (24).

In neuerer Zeit wird auch über mikrochirurgische Operationen am equinen Auge berichtet (13). Vor allem beim prä- und postoperativen Management der Kataraktchirurgie (12, 34, 52) und auch bei glaskörperchirurgischen Maßnahmen (51) sollte die Echographie wichtige diagnostische Zusatzinformationen liefern.

Die echographische Biometrie am Pferdeauge liefert außerdem weitere Erkenntnisse bei Augenerkrankungen, die mit Veränderungen der Bulbusdimension einhergehen (Glaukom, Mikrophthalmus, Phthisis oder Atrophia bulbi). Nach Kellner (1994) wird das Glaukom beim Pferd zwar relativ selten diagnostiziert, was aber seiner Meinung nach auch mit dem bisherigen Mangel an diagnostischen Möglichkeiten zusammenhängt.

Natürlich soll die Echographie kein Ersatz für andere, bewährte ophthalmologische Untersuchungsverfahren sein. Sie kann jedoch auch am Auge des Pferdes wertvolle Zusatzinformationen liefern und läßt sich vor allem bei nicht durchführbarer direkter ophthalmoskopischer Untersuchung durch fast keine andere Untersuchungsmethode ersetzen.

Abschließend ist zu bemerken, daß eine Augenuntersuchung mit Hilfe der Sonographie auch für den Tierbesitzer interessanter und transparenter gestaltet werden kann. Der untersuchende Tierarzt ist in der Lage anhand der ausgedruckten Monitorbilder und evtl. im Vergleich zum gesunden Auge Krankheitsvorgänge anschaulich zu erklären oder auch Therapieerfolge zu demonstrieren.

Diese Möglichkeit wird sicherlich, ähnlich wie bei der Einführung der Ultraschalltechnik in die Sehnendiagnostik, zu mehr Einsicht des Pferdehalters über den Krankheitszustand seines Tieres führen.

LITERATUR

1. Abrams KL. Ultrasound/CT-diagnosis. Vet Rad 1990; 31: 186-188.
2. AIUM Bioeffects Report. Bioeffects considerations for the safety of diagnostic ultrasound. J. Ultrasound Med 1988; 7 Suppl.: 1-38.
3. Ammann K, Wintzer, HJ. Krankheiten an den Weichteilen des Kopfes (einschl. des Auges und Ohres) und im Gebiet des Halses. In: Krankheiten des Pferdes. Wintzer HJ (Hrsg). Berlin, Hamburg: Parey, 1982; 2. Aufl, 364-88.
4. Barr F. Ultraschalldiagnostik bei Hund und Katze. Stuttgart, Jena, New York: Fischer; 1992, 1. Auflage, 155-65.
5. Baum G, Greenwood, J. The application of ultrasonic locating technique to ophthalmology. Part I. Am J Ophthalmol 1958; 46: 319.
6. Brazil TJ. Ophthalmic ultrasonography for the equine practioner. Dublin: Poster anläßlich des 33rd British equine Vet Assoc Congress, 1994.
7. Boyed J. Sonographie der Augen bei Pferd und Kleintier. München: Vortrag anläßlich der 4. Vietgester Tierärztetagung, 1994.
8. Buschmann W, Bluth K. Regelmäßige echographische Messungen der Achsenlänge des Auges zur Kontrolle der Druckregulierung bei Hydrophthalmie. Klin Monatsblätter der Augenheilkd 1974; 165: 878-86.
9. Cartee RE. Ultrasonographic anatomy of the eye. Zbl f Vet, 1985; 14: 81-2.
10. Coleman DJ. Ultrasonic measurements of the eye dimensions. Ophthalm Clin 1978; 19: 225-36.
11. Cottrill NB, Banks WJ, Pechman, RD. Ultrasonographic and biometric evaluation of the eye and orbit of dogs. Am J Vet Res 1989; 50 (6): 898-903.
12. Dietz O, Gliem H, Holdhaus W, Litzke L-F, Moldenhauer R. Chirurgische Behandlung der Cataracta congenita beim Pferd. Pferdeheilkunde 1986; 2 (6): 319-23.
13. Draeger J, Köhler L, Allmeling G, Winter R. Mikrochirurgische Eingriffe am Pferdeauge. Tierärztl Prax 1981; 9: 479-86.
14. Dziezyc J, Hager DA, Millichamp NJ. Two-dimensional real-time ultrasonography in the diagnosis of ocular lesions in dogs. J Am Anim Hosp Assoc 1987; 23: 501-8.
15. Dziezyc J, Hager DA. Ocular ultrasonography in veterinary medicine. Seminars in Vet Med Surg (Small Anim) 1988; 3: 1-9.
16. Eisenberg HM. Ultrasonography of the eye and orbit. Vet Clin North Am (Small Anim Pract) 1985; 15: 1263-74.
17. Fornage BD. Ultrasonography of muscles and tendons. New York, Berlin, Heidelberg: Springer, 1989.
18. Fourgi el L, Ballereau L. L'echographie oculaire chez le chien et le chat. Practique Medicale et Chirurgicale de l'Animal, 1985; 20: 51-55.
19. Fourgi el L. Examen echographique de l'oleil et de l'orbite pathologiques. Practique Medicale et Chirurgicale de l'Animal, 1989; 24: 221-31.
20. Freestone JF, Glaze MB, Pechman R, McClure JR. Ultrasonic identification of an orbital tumor in a horse. Equine Vet J 1989; 21: 135-6.
21. Gelatt KN. Textbook of Veterinary Ophthalmology. Philadelphia: Lea and Febiger, 1983.
22. Gernet H. Biometrische Befunde bei Rißamotio im kurzsichtigen Auge. Ophthalmologika, 1965; 150: 386.
23. Gernet H, Hollwich F. Oculometrie des kindlichen Glaukoms. Ber Dtsch Ophthalmol Ges. 1969; 69: 341.
24. Guthoff R. Ultraschall in der ophthalmologischen Praxis. Stuttgart: Enke, 1988.
25. Hager D A, Dziezyc J, Millichamp N J. Two-dimensional real-time ocular sonography in the dog. Vet Radiol 1987; 28: 60-5.
26. Heider HJ. Retinadiagnostik bei Hund und Katze. Tierärztl Prax 1994; 22: 484-96.
27. Jurrat T. Untersuchungen zur Anwendung der ophthalmologischen Ultraschalldiagnostik (B-Bildverfahren) am Pferdeauge. Berlin: Vet Med Diss 1993.
28. Kähn W. Atlas und Lehrbuch der Ultraschalldiagnostik. Hannover: Schlütersche 1991; 64-5.
29. Kellner S J. Glaukom beim Pferd. Pferdeheilkd 1994; 10 (2): 95-101.
30. Lohmann B. Biometrie am Hundeauge mit Hilfe des A-Modus-Ultraschallverfahrens. Gießen: Vet Med Diss 1994.
31. Morgan RV. Ultrasonography of retrobulbar diseases of the dog and cat. J Am Anim Hosp Assoc 1989; 25: 393-9.
32. Miller WM, Cartee RE. B-scan ultrasonography for the detection of space-occupying ocular masses. J Am Vet Med Assoc 1985; 187: 66-8.
33. Miller WM. Diagnostic Ultrasound in Equine Ophthalmology. Lexington: 1990: AAEP, 36 th Ann Conv Proceedings.
34. Misk NA, Makady FM, Sayed AM. Kataraktoperation beim Esel. Prakt Tierarzt 1994; 5: 415-22.
35. Mundt GH, Rughes WS. Ultrasonic in ocular diagnosis. Am J Ophthalmol 1956; 41: 488.
36. Neumann W. Biometrie am Hundeauge. Kleintierpraxis 1988; 33: 127-30.
37. Neumann W. Möglichkeiten und Grenzen ophthalmologischer Ultraschallverfahren beim Kleintier. Karlsruhe, 1992: Vortrag anläßlich des 16. Dreiländertreffens »Ultraschalldiagnostik '92«.
38. Ohlhorst D, Nawaiseh I, Trier HG. Indikation zur Ultraschalldiagnostik des Auges und seiner Anhangsgebilde. Augenärztl Fortbildung 1991; 14: 83-97.
39. Oksala A. Echogramme in melanoma of the choroid. British J Ophthalmol 1959; 43: 408.
40. Oksala A. Melanoma of the choroid examined with an biomicroscope. British J Ophthalmol 1961; 45: 218.
41. Ossoinig KC. Echography of the eye. In: Regiology of the orbit. Arger PH, Hrsg. New York: Wiley and Sons, 1976.
42. Paulsen ME, Severin GA, Young S. Primary optic nerve meningeoma in a dog. J Am Anim Hosp Assoc 1989; 25: 147-52.
43. Pentlarge VW, Powell-Johnson G, Martin CL., White MR, Latimer KS, Wallace K, Ramsey J. Orbital neoplasia with enophthalmos in a cat. J Am Vet Med Assoc 1989; 195: 1249-51.
44. Pschyrembel W. Klinisches Wörterbuch. 255. Aufl. Berlin, New York: de Gruyter, 1986.
45. Riis RC, Scherlie PH, Rebhuhn WC. Intraocular medulloepithelioma in a horse. Equ Vet J, 1990; Supp. 10: Equine Ophthalmology II, 66-8.
46. Rogers M, Cartee RE, Miller W, Ibrahim AK. Evaluation of the extirpated equine eye using B-mode ultrasonography. Vet. Radiology 1986; 27 (1): 24-9.
47. Rubin LF, Koch SA. Ocular diagnostic ultrasonography. J Am Vet Res 1968; 43: 826-30.
48. Seiferle E. Sehorgan. In: Lehrbuch der Anatomie der Haustiere. Band IV: Nervensystem, Sinnesorgane, endokrine Drüsen. Nickel R, Schummer A, Seiferle E, Hrsg. Berlin, Hamburg: Parey, 1984; 2. Auflage, 346-75.
49. Seitz DF. Farbkodierte Dopplerdarstellung der Orbitagefäße. Basel: 1994; Vortrag anläßlich des 18. Dreiländertreffens »Ultraschalldiagnostik '94«.
50. Schiffer SP, Rantanen NW, Leary GA, Bryan GM. Biometric study of the canine eye, using A-mode ultrasonography. Am J Vet Res 1982; 43 (5): 826-30.
51. Werry H, Gerhards H. Zur operativen Therapie der equinen rezidivierenden Uveitis (ERU). Tierärztl Prax 1992; 20: 178-86.
52. Whitley RD, Meek LA. Cataract surgery in horses. The Compendium, Cont Educ Art 1989; 6 (11): 1396-401.

Dr. Eberhard Mettenleiter
Tierklinik Kerken
Slümerstraße 5–6
D-47669 Wachtendonk